

Zdravstvena ustanova: 607760770 Ambulanta opće medicine dr.Ksenija Vugrinčić
Radnički dol 24, ZAGREB
Tel.: 01/4821-411

POVIJEST BOLESTI BROJ: 35941206

Slučaj ID: 11130019

SNJEŽANA VRKLJAN

ZVONIMIROVA 75, 10000 ZAGREB

Telefon:

Kategorija osiguranja: D Broj kartona:

Datum rođenja: 18.02.1953

Područni ured: 114

Broj osigurane osobe: 125993690

Krvna grupa: ...

Dijagnoza:

N30 Upala mokraćnog mjehura (cistitis)

Dodatne dijagnoze:

F32.0 Blaga depresivna epizoda

Excursus depressivus, gradus levis

Datum pregleda: 29.12.2023

Ordinacija: 607760770

Liječnik: DR MED KSENIJA VUGRINČIĆ

Anamneza: PACIJENTICA POD KONTROLOM I TERAPIJOM FIZIJATRA ZBOG PSORIJATIČNOG ARTRITISA I OPSEŽNIH DEGENERATIVNIH PROMJENA NA KRALJEŽNICI OSOBITO U L-S DIJELU

Status: OTEČENI ,BOLNI PRSTI NA RUKAMA
BOLOVI U VRATU I KRIŽIMA
OTEŽANO HODANJE


Recepti: N05BA01111 Normabel tbl. 30x2 mg - Doz. 1 x 1

J01DB01111 Cefaleksin Belupo caps. 16x500 mg - Doz. 2 X 2

DTP: OM026 - Propisivanje lijekova na recept (jedan ili više recepata), x 1

Mjesto, datum i vrijeme ispisa, ispisao
ZAGREB, 29.12.2023 13:52, 0824879

DR MED KSENIJA VUGRINČIĆ



Ksenija Vugrinčić
dr.med.
0824879



CROATIA®
poliklinika

PJ: Zagreb

Ulica grada Vukovara 62, Zagreb

OIB: 80848401890

Tel: 072 000 999

E-mail: poliklinika.croatia@crosig.hr

Web: www.croatiapoliklinika.hr

Ime i prezime: VRKLJAN SNJEŽANA

Datum rođenja: 18.02.1953

Adresa: KRALJA ZVONIMIRA 75, 10000 Zagreb

Datum obavljanja usluge: 21.11.2023

Vrijeme obavljanja usluge: 12:40

Datum tiska nalaza: 21.11.2023

Nalaz

RTG lumbalne kralješnice

Nalaz:

RTG L-S KRALJEŠNICE

Na RTG snimkama lumbalne kralješnice vidljiva je hipolordoza te blaža sinistrokonveksna skolioza. Antepozicija trupa L4 u odnosu na L5 za oko 2.5mm. Trup L2 kralješka je uredne visine, održanih pokrovnih ploha, trabekuliran, vjerojatno u smislu hemangioma.

Blago su reducirani i.v.prostori L4/L5 i L5/S1.

Uredna je širina preostalih i.v.prostora i uredna visina trupova kralješaka.

Subhondralna reaktivna sklerozacija pokrovnih ploha trupova kralješaka, mjestimice i manji ventralni spondilofiti u smislu umjerenih spondilodef. promjena.

Deg promjene fasetnih zglobova.

SIZ-ovi u okviru prikaza pokazuju deg. promjene.

Oslabljena je mineralizacija prikazanog dijela sekleta.

Vjerojatni hemangiom trupa L2 kralješka-u sl. kliničke indikacije daljnja obrada.

RTG DESNOG KUKA

Na RTG snimakama desnog kuka uredna je širina zglobnih pukotina koksofemoralnog zgloba uz pravilna i kongruentna zglobova tijela. Subhondralna sklerozacija u području krova acetabuluma te znakovi početnih do umjerenih deg.promjena u smislu OA.

Oslabljena je mineralizacija prikazanog dijela sekleta.

Entezopatija uz veliki trohanter.

Liječnik:

Ante Žužul dr. med., spec. radiolog

164089

Zdravstvena ustanova: 607760770 Ambulanta opće medicine dr.Ksenija Vugrinčić
Radnički dol 24, ZAGREB
OIB: 00793542477
MB: 80029426

LIJEČNIČKA POTVRDA


Pacijent: SNJEŽANA VRKLJAN
OIB: 44740101731
Datum rođenja: 18.02.1953
Broj osobne iskaznice:
Zanimanje:
Adresa: ZVONIMIROVA 75, ZAGREB

Boluje od: L 40.5
MOLIM UZV ABD,RTG LS-,D KUKA I UZV MEKIH ČESTI DESNE NOGE

Potrebno je: OBRADA L 40.5

Mjesto i datum izrade potvrde:
ZAGREB, 21.09.2023

Datum ispisa: 21.09.2023



Ksenija Vugrinčić
dr.med.

DR MED KSENIJA VUGRINČIĆ

Physiol.
21.11.23 12h

Zdravstvena ustanova: 607760770 Ambulanta opće medicine dr.Ksenija Vugrinčić
Radnički dol 24, ZAGREB
Tel.: 01/4821-411

POVIJEST BOLESTI BROJ: 31281905

Slučaj ID: 8400702

SNJEŽANA VRKLJAN

ZVONIMIROVA 75, 10000 ZAGREB

Telefon:

Kategorija osiguranja: **D** Broj kartona:

Datum rođenja: **18.02.1953**

Područni ured: **114**

Broj osigurane osobe: **125993690**

Krvna grupa: ...

Dijagnoza:

M15.8 Ostale poliarthroze

Dodatne dijagnoze:

M54.3 Išijas

Ischias

M15.9 Poliarthroza, nespecificirana

Polyarthrosis, non signata

L40.5 Psoriasis arthropathica (M07.0-M07.3*, M09.0*)

Psoriasis arthropathica

Datum pregleda: 13.09.2022

Ordinacija: 607760770

Liječnik: DR MED KSENIJA VUGRINČIĆ

Anamneza: DOLAZI NA KONTROLU S BOLNIM I OTEČENIM ZGLOBOVIMA OBJE ŠAKE. TEŽE POKRETNOSTI
JER JE BOLE I NOGE.

Status: LUMBALNA KRALJEŽNICA: ograničene pokretljivosti, bolna na palpaciju
Zglobovi obje šake otečeni, bolni na palpaciju.

Uputnice: 2050000 **Fizikalna medicina i rehabilitacija**, Kontrolni konzilijarni pregled

Terapija: analgetici i mirovanje

Recepti: M01AC06162 **Movalis tbl. 20x15 mg - Doz. 1 x 1**

M01AE01119 **Ibuprofen Mibe tbl. 30x600 mg - Doz. 2 x 1 DRAG.**

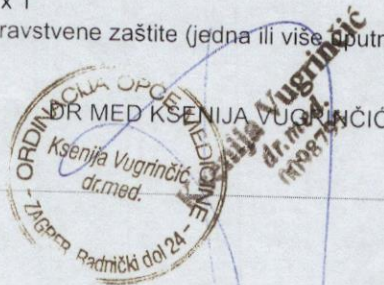
DTP: OM002 - Kontrolni pregled, x 1

OM026 - Propisivanje lijekova na recept (jedan ili više recepata), x 1

OM029 - Propisivanje uputnica za SKZZ na razini sekundarne zdravstvene zaštite (jedna ili više uputnica), x 1

Mjesto, datum i vrijeme ispisa, ispisao

ZAGREB, 13.09.2022 14:27, 0824879



**Zavod za radiologiju Kliničke bolnice "Sveti Duh"****predstojnik zavoda: prof.dr. Zvonimir Sučić**Sveti Duh 64, HR-10000 Zagreb, Hrvatska
telefon +385 (1) 3712-138, +385 (1) 3712-111, fax +385 (1) 3712-308, <http://www.kbsd.hr>**Bolesnik:****Snježana Vrkljan, 18.02.1953**
matični broj: 823069 / 29330724**Upućuje:**

Središnji upis za RTG dijagnostiku, Zavod za radiologiju

Uputne dijagnoze:

RTG D LAKTA, D KUKA I CIJELE KRALJEŽNICE. . dijagnoze: M54.3 - Išijas .

datum pregleda:**11.11.2021****Napomena naručitelja:**

SD0000823069

Rtg lumbosakralne kralježnice

LS pokazuje sinistorotaciju.
Očuvana je stražnja IC linija.
Osteoporoza uznapredovalog stupnja.
Hipertrofična koštana atrofija trupa L2 postavlja sumnju na postojanje hemangioma trupa kralješka?
L5-S1 l.v. osteohondroza i Schmorl hernija diska u donjoj pokrovnoj plohi trupa L5.

Dojam manje antelisteze L4 prema L5 ne da se suficijentno procijeniti zbog rotacije.
SIZ djeluju simetrično kongruentno subhondralno su bilateralno osteosklerotični.

Šifre usluga

šifra količina

DTS šifre

šifra količina

58106-00

1

1

LS

O

C

H

tr

L5

D

S

2

mr.sc. Franka Jelavić-Kojić, prim.dr.med.
specijalist radiolog
Broj HZJZ: 035254



Zavod za radiologiju Kliničke bolnice "Sveti Duh"

predstojnik zavoda: prof.dr. Zvonimir Sučić

Sveti Duh 64, HR-10000 Zagreb, Hrvatska

telefon +385 (1) 3712-138, +385 (1) 3712-111, fax +385 (1) 3712-308, <http://www.kbsd.hr>

Bolesnik:

Snježana Vrkljan, 18.02.1953
matični broj: 823069 / 29330723

Upućuje:

Središnji upis za RTG dijagnostiku, Zavod za radiologiju

Uputne dijagnoze:

RTG D LAKTA,D KUKA I CIJELE KRALJEŽNICE. . dijagnoze: M54.3 - Išijas .

datum pregleda:

11.11.2021

Napomena naručitelja:



SD0000823069

Rtg torakalne kralježnice

Rtg. Th kralježnice u dvije projekcije pokazuje umjerenu sinistrorotaciju srednjeg i distalnog dijela.

Th nije u cijelosti prikazan.

Gornji dio je suficijentno prikazan i pokazuje Th Genant I transformacije za Th2, Th3 i Th4 na račun Schmorl hernija diska u gornjim pokrovnim ploham.

Distalno hondroza početnog stupnja.

Očuvana stražnja IC linija.

Distalni Th12 i Th11 su prikazani na LS snimkama, također insuficijentno te se savjetuje napraviti kontrolni MR LS segmenta i pokušati prikazati distalni Th.

Šifre usluga

šifra

količina

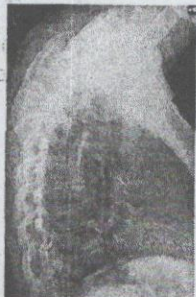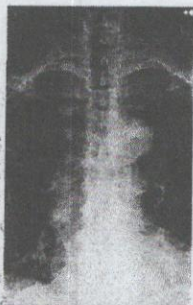DTS šifre

šifra

količina

58103-00

1



mr.sc. Franka Jelavić-Kojić, prim.dr.med.
specijalist radiolog
Broj HZJZ: 035254

**Zavod za radiologiju Kliničke bolnice "Sveti Duh"****predstojnik zavoda: prof.dr. Zvonimir Sučić**

Sveti Duh 64, HR-10000 Zagreb, Hrvatska

telefon +385 (1) 3712-138, +385 (1) 3712-111, fax +385 (1) 3712-308, <http://www.kbsd.hr>**Bolesnik:****Snježana Vrkljan**, 18.02.1953
matični broj: 823069 / 29330726**Upućuje:**

Središnji upis za RTG dijagnostiku, Zavod za radiologiju

Uputne dijagnoze:

RTG D LAKTA, D KUKA I CIJELE KRALJEŽNICE. . dijagnoze: M54.3 - Išijas .

datum pregleda:**11.11.2021****Napomena naručitelja:**

SD0000823069

Rtg desnog lakta

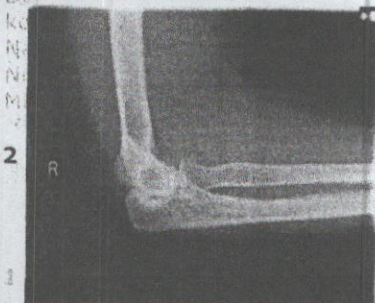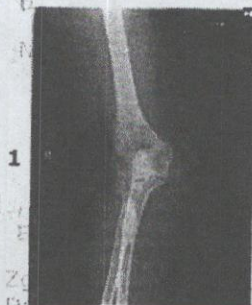Zglob kongruentan.

Degenerativne promjene i/ili stanje nakon osteohondralne lezije radijarnog humeralnog kondila sa razvojem entezopatije koja se projecira u zglob.

Na profilu dojam kalcifikata dijela kapsule uz koronoidni nastavak.

Nema se uvjerljivih kriterija za eventualno stanje nakon frakture.

Mišićna masa djeluje zadovoljavajuće voluminozno.

**Šifre usluga**

šifra količina

DTS šifre

šifra količina

57506-01 1

mr.sc. Franka Jelavić-Kojić, prim.dr.med.
specijalist radiolog
Broj HZJZ: 035254



Zavod za radiologiju Kliničke bolnice "Sveti Duh"

predstojnik zavoda: prof.dr. Zvonimir Sučić

Sveti Duh 64, HR-10000 Zagreb, Hrvatska

telefon +385 (1) 3712-138, +385 (1) 3712-111, fax +385 (1) 3712-308, <http://www.kbsd.hr>

Ispis

Bolesnik:

Snježana Vrkljan, 18.02.1953
matični broj: 823069 / 29330722

Upućuje:

Središnji upis za RTG dijagnostiku, Zavod za radiologiju

Uputne dijagnoze:

RTG D LAKTA, D KUKA I CIJELE KRALJEŽNICE. . dijagnoze: M54.3 - Išijas .

datum pregleda:

11.11.2021

Napomena naručitelja:



SD0000823069

Rtg cervikalne kralježnice

Šifre usluga

šifra količina

Rtg. C kralježnice u dvije projekcije.

Očuvana osovina.

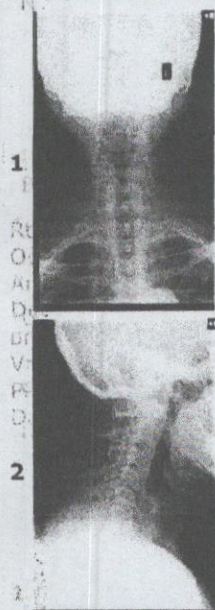
Angularna kifoza u visini C4-C5 uz umjerenu antelistezu.

Degenerativna i.v. osteohondroza C5-C6 i C6-C7 sa ventralnom spondilofitozom koja premošćuje i.v. prostor.

Vratnog rebra se ne vidi.

Plućni vrhovi čisti.

Daljnja obrada MR.



DTS šifre

šifra količina

58100-00 1

mr.sc. Franka Jelavić-Kojić, prim.dr.med.
specijalist radiolog
Broj HZJZ: 035254



**Zavod za radiologiju Kliničke bolnice "Sveti Duh"****predstojnik zavoda: prof.dr. Zvonimir Sučić**

Sveti Duh 64, HR-10000 Zagreb, Hrvatska

telefon +385 (1) 3712-138, +385 (1) 3712-111, fax +385 (1) 3712-308, <http://www.kbsd.hr>

Isp.

Bolesnik:**Snježana Vrkljan, 18.02.1953**
matični broj: 823069 / 29330725**Upućuje:**

Središnji upis za RTG dijagnostiku, Zavod za radiologiju

Uputne dijagnoze:

RTG D LAKTA, D KUKA I CIJELE KRALJEŽNICE. . dijagnoze: M54.3 - Išijas .

datum pregleda:**11.11.2021****Napomena naručitelja:****Rtg zdjelice s kukovima**

Zdjelica zadovoljavajuće očuvane simetrije.

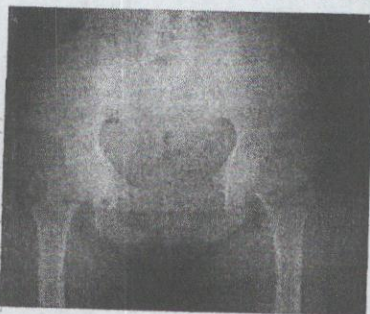Više položen lijevi kuk za do 16 mm.

Znaci početne koksartroze.

Veće promjene vide se u smislu subhondralne osteoskleroze oba SIZ sa očuvanim dorzalnim dijelovima zglobnih prostora.

Sakrum se niti na ovoj snimci ne da procijeniti suficijentno iako do visine S3 sakralna foramina djeluju simetrično.

Molim indicaciju za MSCT kontrolu Th-LS prijelaza, LS segmenta i kontrolu zdjelice za procijenu koštane strukture sakruma.

**Šifre usluga**

šifra količina

DTS šifre

šifra količina

57715-00

1

mr.sc. Franka Jelavić-Kojić, prlm.dr.med.
specijalist radiolog
Broj HZJZ: 035254



Klinički bolnički centar Sestre milosrdnice
Klinika za reumatologiju, fizikalnu medicinu i rehabilitaciju
Prof. dr. sc. Simeon Grazio, dr. med.
Reumatološka ordinacija - dr. Hana Skala Kavanagh
10000 Zagreb, Vinogradska cesta 29
telefon: +385 (0)1 37 87 111, telefaks: +385 (0)1 37 69 067

POVIJEST BOLESTI

Snježana Vrkljan, 18.02.1953
Zvonimirova 75
HR-10000 Zagreb

datum: **22.01.2019**
ID: 532700 / 2065896

Dijagnoze: Spondiloarthritis psoriatica (L40.5)
Contusio coxae l. dex.
Sy cervicobrachiale
Laesio radialis C5 et C6
Calcar calcanei l. dex.
Osteopenia

Anamneza: Kontrola. MTX a 2,5 mg 4 tbl subotom uzima redovno unatrag godinu dana, dobro ga podnosi, nuspojava nije bilo. Prije Božića je palap na desni kuk, od tada izraziti bolovi u području krste i SIAP, neovisno o opterećenju zbog čega je uzimala Brufen a 800 mg, nije obrađivana. Vezano uz PA: manja bol u PIP V i IV desne ruke, u torakalnoj kralješnici peckanje, JZ šaka i kralješnici nema. Bolova u prstima stopala više nema. Pojava hrapave kože koja se lkušti na podlaktici, sada u regresiji.

Status: palpatorno osjetljivi trohanteri, desna krsta, desni kuk izrazito bolan pri svim pokretima, šake formira, mali zglobovi bez znakova perifernog sinovitisa, SIJ bolni uz poz. provokacijske testove.

Nalazi: E 3,82, Hb 127, Htc 0,38, MCV 98,3, T 302, SE 10, urin b.o., GUK 5, urea 7,4, urati 260, Fe 23,7, AST 28, ALT 30, GGT 31, AP 88, TSH 3,82.

Zaključak: Molim učiniti Rtg desnog kuka.

U periodu pogoršanja kožnih promjena javiti se ovdje odmah kako bi se organizirao pregled dermatologa i uzimanje biopsije radi PHD potvrde psorijaze.

Učiniti UZV bubrega kako je preporučeno.

Th: MTX a 2,5 mg 4 tbl 1x tjedno (subotom) uz Folacin a 5 mg ponedjeljkom, Movalis a 15 mg 1/2 tbl p.p, D-vital 25 000 Ij ampula 1x mjesečno. Potrebne su redovne kontrole lab. (SE, CRP, KKS, AST, ALP, GGT, AP, urea, kreatinin, urati)

Potrebna je stacionarna bolest obzirom na psorijatični artritis u jednoj od specijaliziranih bolnica za stacionarnu rehabilitaciju, Barthel index 68.

Kontrola ovdje sa nalazom Rtg desnog kuka.

Hana Skala Kavanagh, dr.med.
Broj HZJZ: 189880

Hana Skala Kavanagh, dr.med.
fizijatar reumatolog
0189880

NAPOMENA: Umjesto preporučenog lijeka, zabrani doktor primarne zdravstvene zaštite može prepisati drugi lijek istog razreda učinkovitosti u odgovarajuće jakim dozama (N.N. br. 68/04)



Klinički bolnički centar Zagreb
ODJEL ZA TIPIZACIJU TKIVA
Klinički zavod za transfuzijsku medicinu i transplantacijsku biologiju
Kišpatičeva 12, 10000 Zagreb, HRVATSKA
Telefon (01) 2376 309, 2367 – 287; Fax: (01) 2367-337
EFI akreditacija 05-HR-001.999

Clinical Hospital Centre Zagreb
TISSUE TYPING CENTRE
Department of Transfusion Medicine and Transplantation Biology

Datum (Date): 03.04.2018.

ALELI SUSTAVA HLA
HLA alleles

PREZIME (Surname): VRKLJAN
IME (Name): SNJEŽANA
DATUM ROĐENJA (Date of birth): 18.02.1953.
MATIČNI BROJ (ID number): 050318659
DATUM PRIJEMA (Collection date): 05.03.2018.
VRSTA UZORKA (Sample): periferna krv
ODJEL (Department):

HLA-A

2	10
---	----

Metoda: CDC (serološka)

HLA-B

18	35
----	----

HLA-C*

NT	NT
----	----

Metoda: PCR-SSO/SSP (molekularna)

HLA-DRB1*

04	14
----	----

HLA-DQB1*

NT	NT
----	----

NT = nije tipizirano (*not typed*)
ND = nije definirano (*not defined*)
"- " = moguća homozigotnost (*homozygosity in obs*)

NAPOMENA (Annotation): M15.9

VODITELJ ODJELA ZA TIPIZACIJU TKIVA
Head, Tissue typing centre

KLINIČKI BOLNIČKI CENTAR ZAGREB
KLINIČKI ZAVOD ZA TRANSFUZIJSKU MEDICINU
I TRANSPLANTACIJSKU BIOLOGIJU
KLINIČKA JEDINICA ZA TIPIZACIJU TKIVA U
DIJAGNOST. BOL. POVEZANIH S HLA SUSTAVOM
ZAGREB, Kišpatičeva 12 5

Doc. dr. sc. Renata Žunec
mr. Martin
Doc. dr. sc. Renata Žunec
dipl. ing. biologije
508152



**Klinički bolnički centar Sestre milosrdnice
Klinika za reumatologiju, fizikalnu medicinu i
rehabilitaciju**

Prof. dr. sc. Simeon Grazio, dr. med.

Reumatološka ordinacija - dr. Hana Skala Kavanagh

10000 Zagreb, Vinogradska cesta 29

telefon: +385 (0)1 37 87 111, telefaks: +385 (0)1 37 69 067

POVIJEST BOLESTI

Snježana Vrkljan, 18.02.1953
Zvonimirova 75
HR-10000 Grad Zagreb

datum: **11.06.2018**
ID: 532700 / 1740680

Dijagnoze: **Spondiloarthritis psoriatica vrs. (L40.5)**
Sy cervicobrachiale
Laesio radialis C5 et C6
Calcar calcanei l. dex.
Osteopenia

Anamneza: Kontrola.

Aktualno: manja bol u PIP V i IV desne ruke, te u torakalnoj kralješnici pekućeg karaktera, Jz šaka nema. Subjektivno se dobro osjeća.

Status: palpatorno osjetljivi trohanteri, DIP svi i PIP V desne šake, šake formira.

Nalazi: HLA tipizacija (4/2018): HLA-A 2,10; HLA-B 18,35; HLA-DRB1 04,14

Na seriji nativnih i postkontrastnih presjeka kroz sakroiliakalne zglobove održana je širina zglobnog prostora obostrano bez znakova zglobnog izljeva ili zadebljane sinovije. U ventralnom dijelu desnog sakroiliakalnog zgloba (srednja trećina) prikazuje se blaži edem subhondralne kosti sa strane sakruma. Minimalni edem subhondralne kosti donjeg ventralnog dijela lijevog sakroiliakalnog zgloba sa strane iliačne kosti. Kroničnih strukturalnih promjena u vidu erozija ili naglašenije subhondralne sklerozacije se ne nalazi. Opisano dif.dg. može odgovarati blažim upalnim promjenama oba sakroiliakalna zgloba. Na seriji MR presjeka torakolumbalnog prijelaza po protokolu za spondiloartritise održana je visina prikazanih trupova kralješaka. Rubno se na koronarnim sekvencama prikazuje koštani edem donjeg dijela ventralne polovice trupa Th 6 te gornjeg dijela ventralne polovice trupa Th 7 kralješka, prvenstveno u vidu koštanog edema u sklopu degenerativnih promjena. Upalnih promjena kuteva kralješaka na mjestu hvatišta enteza u vidu spondilitis anteriora ili spondilitis posteriora se ne nalazi. Upalnih promjena kostovertebralnih i kostotransverzalnih zglobova se ne nalazi. Stražnja IC se prati u kontinuitetu uz blažu skoliozu. Difuzno su promjenjeni intenziteti signala intervertebralnih diskova po tipu degenerativnih promjena. Po svemu hemangiom trupa L2 kralješka. Dorzolateralno obostrano protruzija intervertebralnog diska segmenata L3-L4 te dorzolateralno lijevo protruzija intervertebralnog diska segmenata L4-L5 uz suženje pripadajućih neuralnih foramena. (.)

Kolonoskopija: b.o.

7.6. KKS b.o, jetrene probe uredne, urea 5,6, kreatinin 68.

Zaključak: MTX a 2,5 mg 4 tbl 1x tjedno (subotom) uz Folacin a 5 mg ponedjeljkom, Movalis a 15 mg 1/2 tbl p.p, D-vital 25 000 Ij ampula 1x mjesečno. Potrebne su redovne kontrole lab. (SE, CRP, KKS, AST, ALP, GGT, AP, urea, kreatinin, urati)
Kontrola ovdje za 3 mj.

Hana Skala Kavanagh, dr.med.
Broj HZJZ: 189880

Hana Skala Kavanagh, dr.med.
fizijatar reumatolog
0189880